

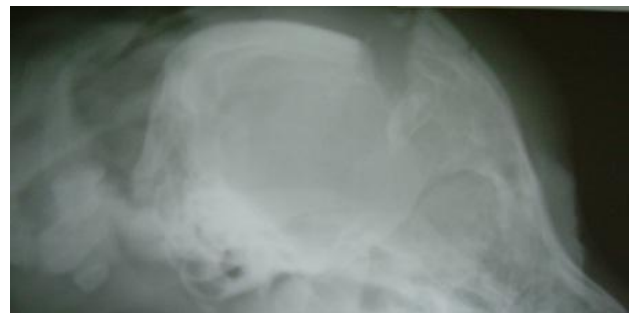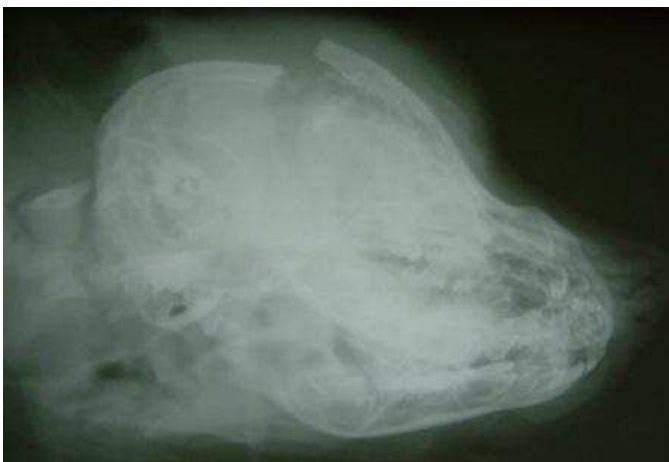TRAITEMENT CHIRURGICAL D'UN TRAUMATISME CRANIEN

Traumatisme crânien d'un Bouvier Bernois de 2 mois suite à une morsure profonde.

Chirurgie reconstructive de la voûte crânienne

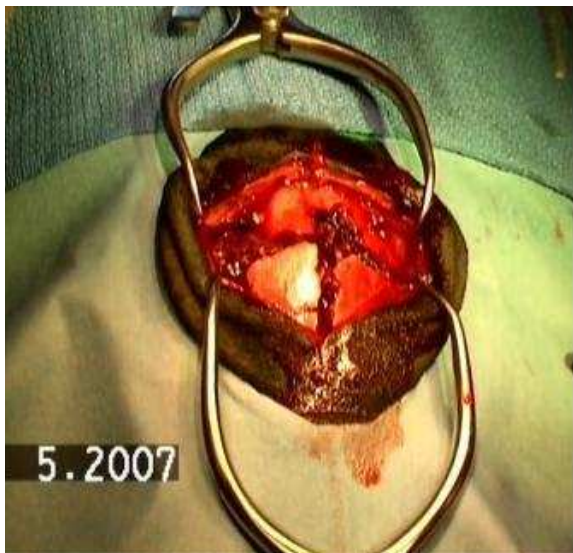Le chiot présenté dans état semi comateux , a été médicalisé et stabilisé parfaitement.
Des plaies profondes au niveau de la voûte crânienne, laisse apparaître par la plaie, certaines circonvolutions de la partie antérieure du cerveau.
Présence d'un hématome important.

L'examen radiographique a montré l'importance des dégâts. On peut observer le décollement excessif de la voûte crânienne sur le deuxième cliché. Cette radiographie est prise à 30 degrés par rapport au plan sagittal de manière à montrer les faibles contacts osseux au niveau du traumatisme.

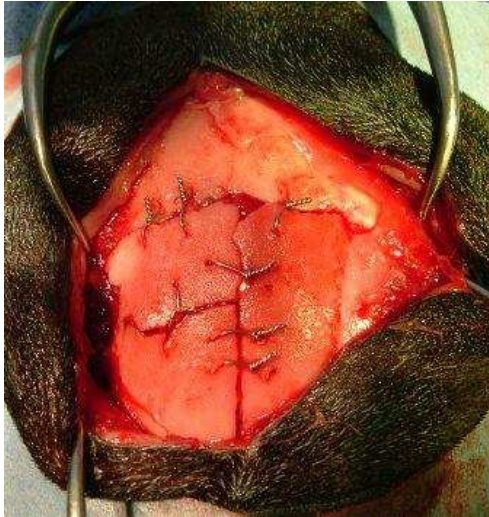


Un examen neurologique complet est fait en préopératoire. L'examen neurologique ne donnant aucun signe négatif et contradictoire à une chirurgie.

La chirurgie a été programmée.



D'importants dégâts autour et dans la boîte crânienne sont observés. Les os constituant celle-ci étaient complètement désarticulés de ses attaches de croissance, certaines libres sans attache, par ailleurs.



Une chirurgie de reconstruction est entreprise. L'hématome sous dural est localisé cranio dorsal dans le plan sagittal cérébral. L'hématome, fibrineux, a été enlevé laissant l'espace suffisant libre pour la reconstruction de la voûte.

La structure de la voûte crânienne a été complètement reconstruite et les os, remis dans leur position d'origine au moyen de minuscules sutures métalliques.

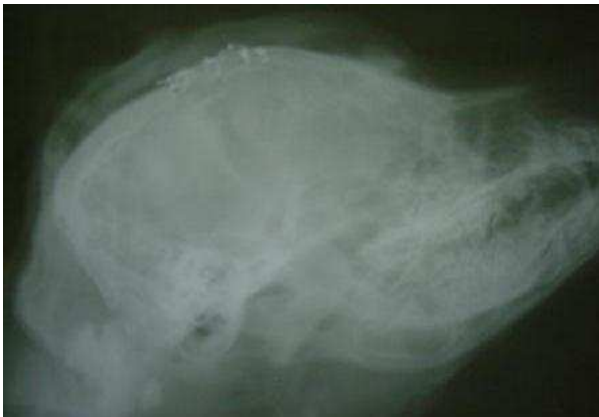Un examen ophtalmologique de la cornée de l'œil gauche : œdème avec lésion de épithélium. Une perte de substance contrôlée.

L'examen échographique en mode A montre une chambre antérieure notable.

L'examen échographique en mode B (bidimensionnel) permet de voir une inflammation dans la chambre antérieure et une chambre postérieure calme sans modification notable.

Le globe est entouré d'une réaction inflammatoire.

Une tarsorrhaphie a été envisagée pour protéger le globe et la cornée.



Un contrôle radiographique postopératoire est fait pour visualiser la correcte mise en place de la voûte crânienne

Un contrôle neurologique est fait régulièrement de manière à contrôler la récupération fonctionnelle, contrôle régulier de la plaie chirurgicale, contrôle régulier de la vision et du comportement.



4 mois post opératoire